Eberhard Frisch

Implantatgestützte Teleskopkonstruktionen in zahnlosen und restbezahnten Kiefern

Erstellung und Weiterentwicklung eines Therapiekonzeptes über 20 Jahre

Indizes

Implantat, herausnehmbarer Zahnersatz, Doppelkrone, Teleskopkrone, Verschraubung

Zusammenfassung

Für die Verankerung herausnehmbaren Zahnersatzes auf Implantaten wurden im zahnlosen Kiefer über viele Jahre weitgehend Stegversorgungen eingesetzt. Daten über doppelkronenretinierte Implantatversorgungen liegen bisher nur in geringem Umfang vor. Der Beitrag beschreibt die Konzeption einer teleskopgestützten implantologischen Rehabilitationsform für zahnlose Kiefer vor etwa 20 Jahren sowie deren Weiterentwicklung bis zur heutigen NEM-Teleskopbrücke und stellt klinische Langzeitergebnisse vor. Ein wesentlicher Vorteil dieses Konzeptes liegt in der Möglichkeit der Einbindung vorhandener Restzähne.

Eberhard Frisch
Dr. med. dent., M.Sc.

Implantologie-Zentrum Nordhessen
Markt 3
34369 Hofgeismar
E-Mail: dres.frisch@t-online.de

Einleitung

Die implantatprothetische Rehabilitation zahnloser Patienten wurde viele Jahre lang zumeist mittels anteriorer Transversalstege auf zwei Implantaten (Unterkiefer) oder mittels polygonaler Stege auf meist vier bis sechs Implantaten (Unter- und Oberkiefer) erreicht. Derartige Versorgungsformen sind relativ gut dokumentiert[1,8,24,34,55], weisen aber implizit mehrere Nachteile auf:

1. Die Stegkonstruktion erschwert den (in der Regel ja älteren) Patienten die Zugänglichkeit für Maßnahmen der Implantathygiene. Somit sind höhere Werte für Plaque und in der Folge für Periimplantitis zu erwarten. In einer prospektiven 3-Jahres-Studie wiesen *Krennmair* et al.[29] erhöhte Werte für Plaque- und Zahnsteinindizes bei Stegen gegenüber Teleskopen nach.
2. Der anteriore Anteil der Stege erschwert in mitunter erheblichem Maße eine zahntechnisch adäqua-

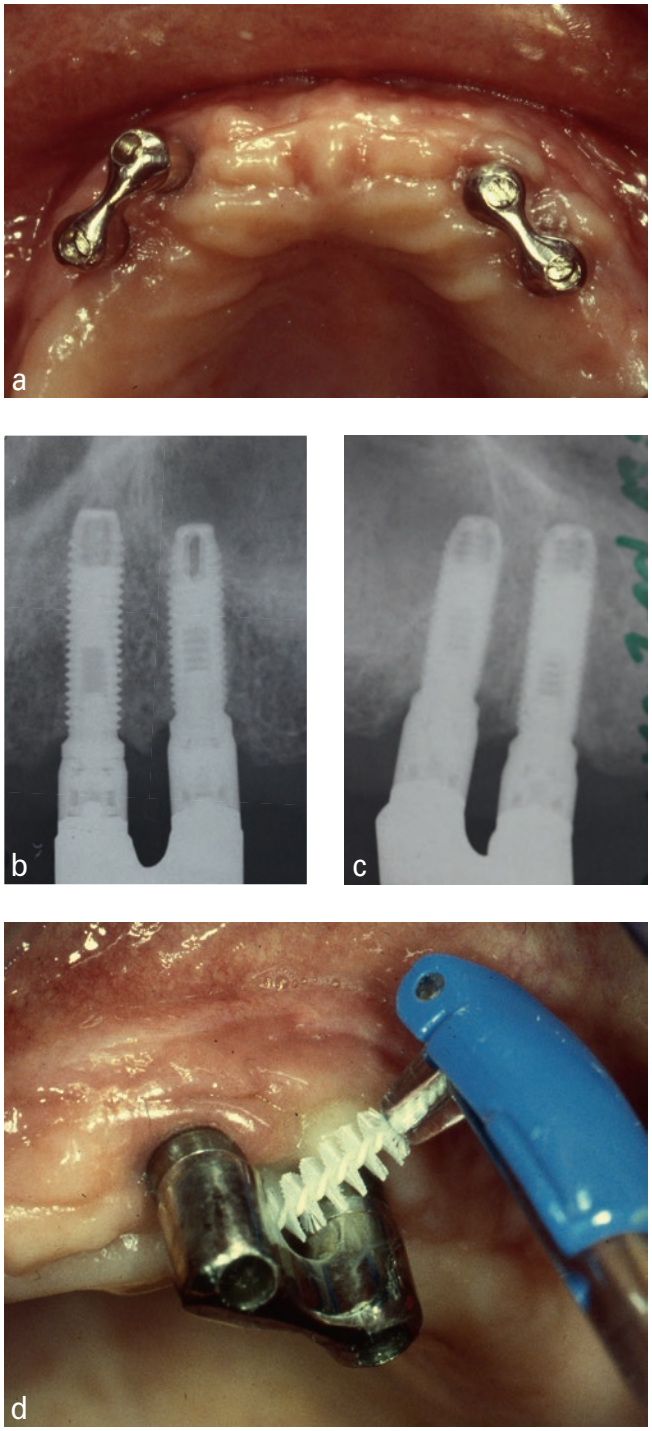

Abb. 1a bis d Klinische und röntgenologische Situation nach Eingliederung der EST/MD-Prothese und bei der initialen Hygieneeinweisung im Jahr 1993 (zwei Teleskopblöcke auf Brånemark-Standardimplantaten)

te Gestaltung des Frontzahnbereiches in Bezug auf Ästhetik und Sprachlautbildung.

3. Insbesondere bei eingeschränkter vertikaler Dimension und damit unzureichendem Abstand zwischen Tegument und Stegunterkante werden nicht selten Weichgewebshyperplasien bis hin zum sogenannten Stegfibrom beobachtet[4,6,7,36,40].

Es kommt hinzu, dass die Ausführung in der Regel in hoch edelmetallhaltigen Legierungen erfolgte, während heute wirtschaftliche Alternativen wie z. B. CAD/CAM-Stege aus Titan zur Verfügung stehen.

Für die prothetische Rehabilitation teilbezahnter Patienten auf natürlichen Zähnen sind im Gegensatz zur Implantatprothetik doppelkronengestützte Versorgungskonzepte in Deutschland sehr weit verbreitet und die Langzeitergebnisse im deutschsprachigen Raum gut dokumentiert[53]. Es lag also nahe, dieses Versorgungskonzept auch auf die Implantologie zu übertragen. Die für den sicheren Halt nötigen friktiven Flächen wurden vom Bereich zwischen den Pfeilern (Steganteile) auf die Pfeiler selbst (Teleskope) verlegt, wodurch die zahntechnischen Einschränkungen im Frontzahnbereich und die Hemmnisse bezüglich der Hygienezugänglichkeit minimiert werden konnten.

Da keine Nachteile absehbar waren, wurde in den frühen 1990er Jahren ein solches implantatgestütztes teleskopierendes Behandlungskonzept erstellt und in der Göttinger Universitätszahnklinik sowie der Praxis des Autors auch klinisch eingesetzt. Einige der damals angewandten Implantatsysteme verfügten über keinen oder einen nur wenig belastbaren Rotationsschutz, so dass zunächst beidseitig zwei Teleskopblöcke auf meist vier Implantaten konstruiert wurden (Abb. 1a bis d). Diese Versorgungsform fand gleichermaßen im Ober- wie im Unterkiefer Anwendung. Erste Ergebnisse konnten 1995 für den zahnlosen Unterkiefer[12] und 2000 für den zahnlosen Oberkiefer[11] vorgelegt werden. Diese ersten positiven Resultate haben sich in der weiteren klinischen Anwendung auch langfristig bestätigt (Abb. 2a bis f).

Nachfolgend sollen die Entwicklung, die heutige Vorgehensweise und die Ergebnisse des in der Praxis des Autors angewandten implantatgestützten Tele-

Abb. 2a bis f Röntgenologische und klinische Ansichten einer EST/MD-Versorgung nach 20 Jahren Tragedauer (gleicher Fall wie Abb. 1a bis d)

skopkonzeptes für zahnlose und restbezahnte Kiefer beschrieben sowie vor dem Hintergrund der aktuellen wissenschaftlichen Literatur diskutiert werden.

Material und Methode

Einstückguss-Sekundärtechnik/Marburger Doppelkrone

Für die Verankerung herausnehmbarer Zahnersatzkonstruktionen auf Implantaten wurden neben den zunächst verbreiteten Stegen auch Kugelanker eingesetzt. Doppelkronen als Verankerungselemente für implantatretinierten Zahnersatz fanden erst recht spät und nur in geringer Anzahl Anwendung, vorerst als Konuskronen[3,20,25,35] und dann in Form von Resilienz-

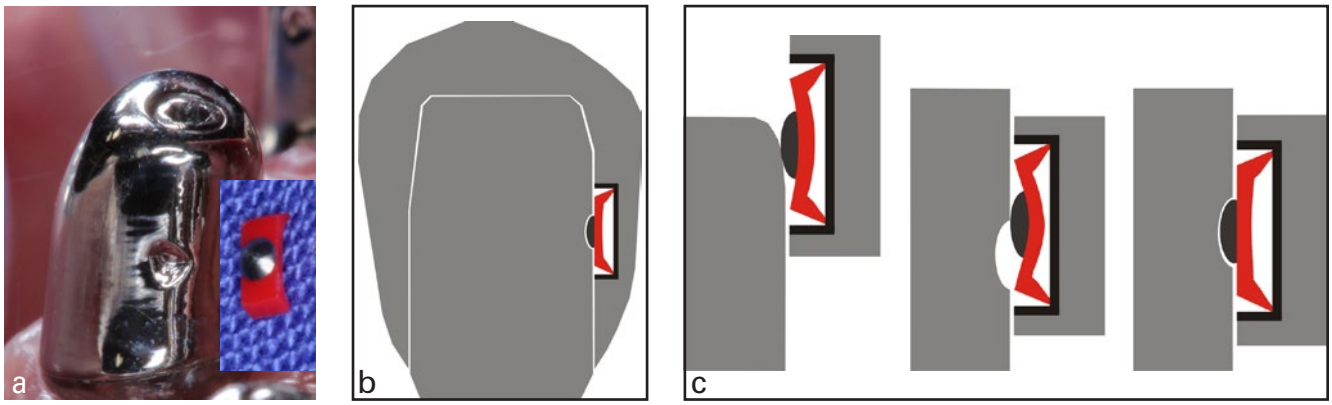

Abb. 3a bis c Marburger Doppelkrone mit zusätzlichem Verbindungselement (TK-Snap)

teleskopen[18,23]. Eine direkte ossäre Abstützung herausnehmbaren Zahnersatzes auf Implantaten mit Hilfe von Doppelkronen wurde für zahnlose Unterkiefer ab Mitte der 1990er Jahre vorgeschlagen[10,12]. Später wurden auch Konusverbindungen mit Primärkronen aus Vollkeramik und einer Verankerung durch in ein Tertiärgerüst eingeklebte Galvanokappen aus Feingold vorgestellt[49,50].

Eine vorteilhafte Konstruktionsvariante für doppelkronenverankerten Zahnersatz ist die Einstückguss-Sekundärtechnik (EST). Hier werden die Komponenten der Sekundärkonstruktion, also Gerüst und Sekundärkronen, in einem Arbeitsgang und aus einem Material (CoCrMo-Legierung) gegossen[9,32]. Somit entfallen technisch schwächende Fügestellen zwischen den Sekundärkronen und den Prothesensätteln. Daher und aufgrund der gegenüber Edelmetalllegierungen etwa verdoppelten Elastizitätsmodule der CoCrMo-Legierungen[39] lassen sich vergleichsweise grazile Konstruktionen bei geringerer Schichtstärke der Sekundärkronen erreichen. Dies ermöglicht zudem im Oberkiefer gaumenfreie, doppelkronenverankerte Teilprothesen, in der Regel ohne Transversalband. Im Unterkiefer kann auf einen Sublingualbügel verzichtet werden. Die Abstützung und die Retention des Ersatzes erfolgen über Marburger Doppelkronen (MD)[54], wobei derartige Konstruktionen gute Langzeitergebnisse aufweisen[17,52]. Das in einem Stück mit den Sekundärkronen gegossene Gerüst wird im zahntechnischen Labor friktionslos, also auf eine Spielpassung eingestellt. Zur Retention dient ein zusätzliches ins Sekundärteleskop eingearbeitetes Verbindungselement (TK-Snap, Fa. Si-tec, Herdecke), das in eine entsprechende Vertiefung im Primärteleskop einschnappt (Abb. 3a bis c). Das TK-Snap kann bei Verschleiß ohne großen Aufwand ausgetauscht werden.

Da in den ersten Jahren die Akzeptanz für Doppelkronen aus NEM-Legierungen noch nicht sehr hoch war, wurden die Primärteleskope zunächst aus klassischen hochgoldhaltigen Legierungen hergestellt. Später erfolgte die Umstellung auch auf NEM-Primärkronen (Abb. 4a bis c). Dies bedeutete bezüglich der Wirtschaftlichkeit einen Vorteil, wohingegen Nachteile nicht festgestellt werden konnten.

Konstruktion von Einzelteleskopen, Verbindungstechniken und individuell platzierte Vertikalverschraubung

Mit der eintretenden Verbesserung der Verbindungsgeometrien zwischen Implantaten und Aufbauten von nicht rotationsgeschützten (z. B.: IMZ) und Außenhexverbindungen (z. B.: Brånemark) zu den modernen Innensteck- und Konusverbindungen wurden Einzelte-

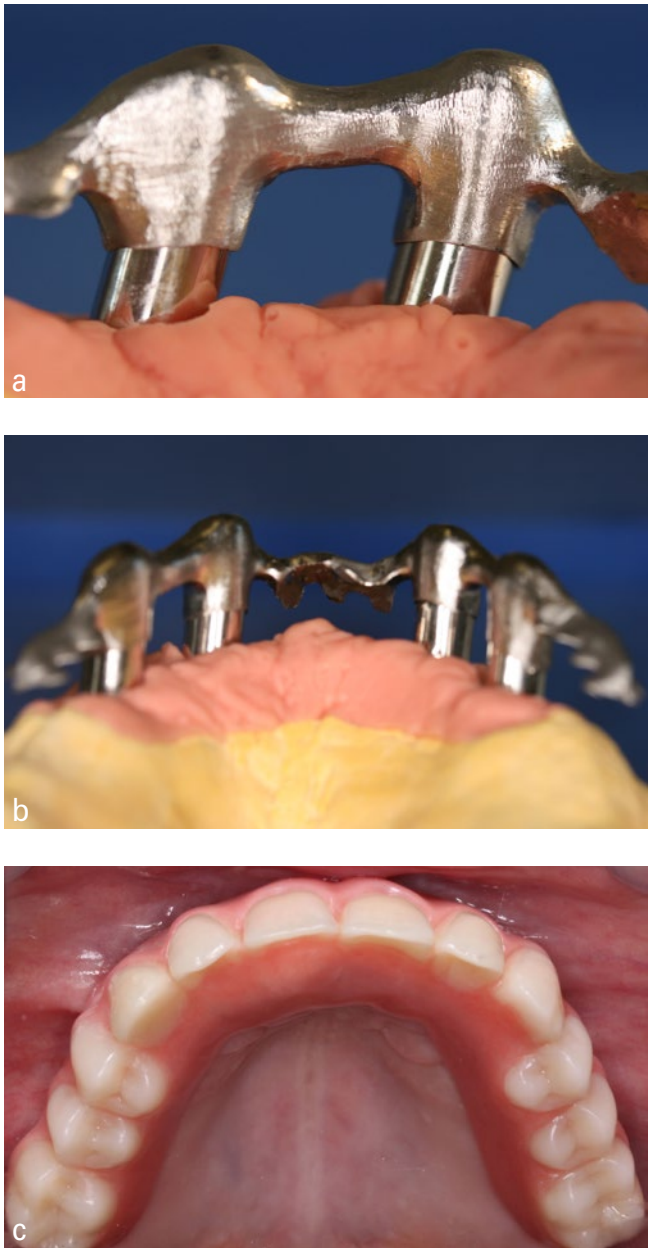

Abb. 4a bis c Zahntechnische und klinische Ansicht einer NEM-EST-Konstruktion

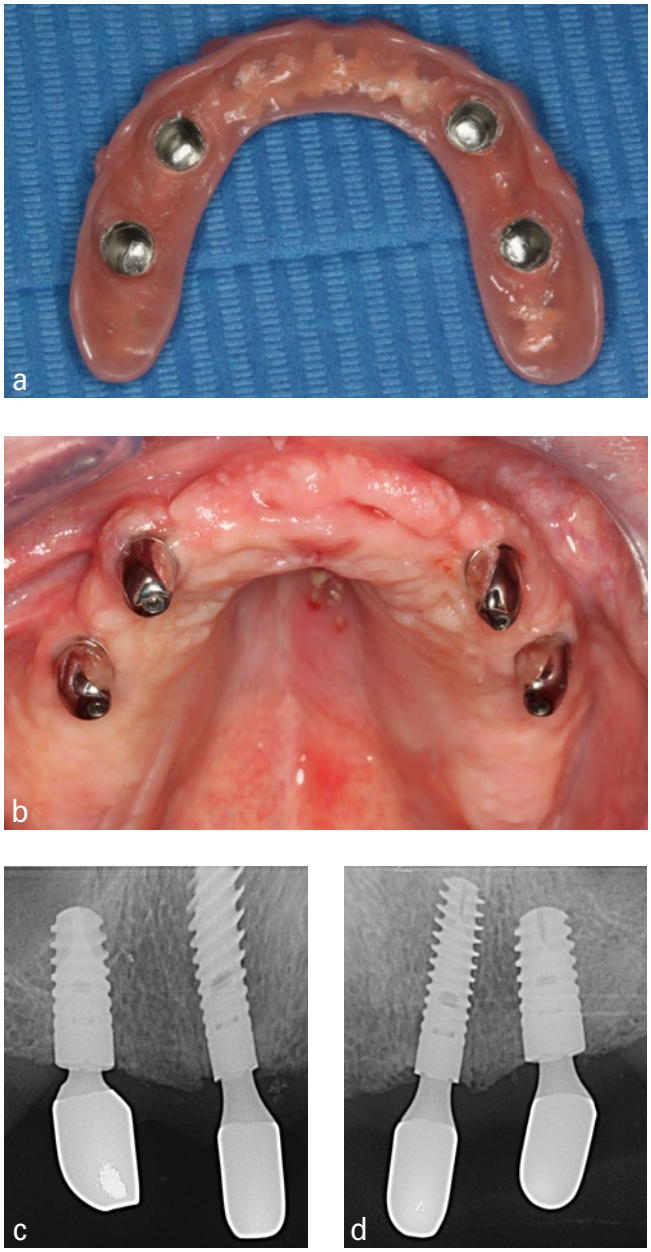

Abb. 5a bis d Moderne EST/MD-Konstruktion mit vier verschraubten Einzelteleskopen auf konusverbundenen Aufbauten (Ankylos)

leskope ohne größere technische Risiken konstruierbar (Abb. 5a bis d). In mehreren Langzeitstudien konnten keine erhöhten technischen Probleme solcher Konstruktionen (insbesondere etwa Lockerungen von Implantataufbauten oder Verschraubungen) festgestellt werden[13,15,17].

Abb. 6a bis d Individuell platzierte Teleskopverschraubungen. a: Herstellung des parallel zur Friktionsfläche platzierten präfabrizierten Gewindes; b: Aufsicht auf Implantatachsen und Verschraubungsachsen verdeutlicht deren Divergenz; c: Überprüfung der Platzsituation der Verschraubungen; d: intraorale Aufsicht auf vier parallel zur Fräsachse platzierte Teleskopverschraubungen

Beim Gebrauch herausnehmbarer Implantatprothetik wirken im Gegensatz zu festsitzenden Implantatversorgungen teilweise erhebliche extrusive Kräfte auf Implantate und auf die Verbindungstechnik zum Zahnersatz ein. Dies gilt vor allem für Doppelkronenverankerungen, so dass die Frage der Befestigung von Primärkronen auf Implantaten bzw. Implantataufbauten hier eine besondere Relevanz besitzt. Grundsätzlich können Primärkronen zementiert oder verschraubt (in der Regel implantataxial oder horizontal) gestaltet werden. Beide Techniken haben spezifische Vor- und Nachteile. Bereits die Auswahl des Befestigungszementes stellt den Behandler vor ein Dilemma: Bei Zementen mit relativ geringen Haftwerten (z. B. ZnO-Zemente wie TempBond) bleibt die Möglichkeit erhalten, den Zahnersatz wenn nötig ohne größere Schäden wieder zu entfernen (etwa bei einer Lockerung des Implantataufbaus). Andererseits steigt mit geringeren Haftwerten das Risiko der ungewollten Dezementierung. Diese Zemente haben sich in der Praxis des Autors bei festsitzenden Versorgungen auch über längere Zeiträume klinisch bewährt; entsprechende Daten zu Doppelkronen liegen nicht vor. Zemente mit hohen Haftwerten weisen geringere Risiken der Dezementierung auf, lassen sich aber oft nicht ohne Beschädigung des Zahnersatzes lösen. Zudem werden sie in erheblichem Umfang mit der Verursachung zementinduzierter Periimplantitis in Verbindung gebracht[5,27,33,45,48]. Daher haben wir uns bereits primär für den Einsatz axialer Verschraubungen entschieden.

Eine systematische Übersichtsarbeit fand eine Inzidenz von 2,4 bis 12,7 % für die Lockerung von Abutmentschrauben bei Implantaten mit externen und internen Implantat-Aufbau-Verbindungen[46]. Im Hinblick auf implantatgestützte Teleskopkronen an Implantaten mit internen Verbindungen wurden über 3 Jahre Inzi-

denzen für Schraubenlockerungen von 1 bis 2 % pro Jahr gefunden[28-30]. In einer Langzeitstudie unserer Gruppe über 14 Jahre zeigten implantataxiale Verschraubungen Lockerungsraten von 1,6 % pro Jahr[14]. Mit dem Ziel einer weiteren Minimierung der Inzidenz von Schraubenlockerungen haben wir eine neue Verschraubungstechnik implementiert. Seit wenigen Jahren setzen wir individuell platzierbare Normverschraubungen (M 1,4 oder M 1,6, Fa. Bredent, Senden) ein, die parallel zur Friktionsfläche der Primärteleskope ausgerichtet sind (Abb. 6a bis d). Auf diese Weise werden die Befestigungsschrauben bei funktioneller Belastung des Zahnersatzes im Wesentlichen axial belastet. In einer ersten Untersuchung von 134 Implantaten über durchschnittlich 3,5 Jahre wurde keine einzige Lockerung einer solchen Verschraubung beobachtet[16]. Dieser Vorteil sollte in Langzeituntersuchungen noch verifiziert werden. Ihm stehen als Nachteile besonders im Vergleich mit direkt ins Implantat verschraubbaren Primärteleskopen der höhere zahntechnische Herstellungsaufwand und ein zweiter Spaltraum gegenüber.

Abnehmbare Teleskopbrücke

Die hier beschriebenen EST/MD-Versorgungen sind rein ossär über die Pfeiler abgestützt, eine Prothesenbasis aus Kunststoff ist konstruktiv nicht zwingend vonnöten. Konnte zunächst die Ausdehnung der Prothesenbasis im Vergleich zur Totalprothese deutlich reduziert werden (Abb. 7a), folgte bald aus implantatprophylaktischen Überlegungen die Freihaltung der periimplantären Gewebe – vorerst palatinal (Abb. 7b). Die Ausdehnung der Prothesenbasis konnte im Lauf der Anwendungsdauer immer weiter minimiert werden, und es kam zu einer Veränderung des zunächst deutlich vorhandenen Prothesencharakters durch substanzielle Reduktion der gingivalen (rosafarbenen) Anteile im Prothesenkörper. Diese werden heute vorwiegend dann realisiert, wenn sie aus Gründen der Ästhetik („black triangles"), der Weichteilstützung (oft: Oberlippe) und/oder der Sprachlautbildung (meist palatinal) nötig sind. Ist das nicht der Fall, kann vollständig auf gingivale Anteile verzichtet werden, und es resultiert eine abnehmbare Teleskopbrücke ohne jegliche Anteile von Prothesenkunststoff (Abb. 7c).

An diesem vorläufigen Endpunkt der Entwicklung gibt es in der Gestaltung des abnehmbaren Prothesenanteils keinen Unterschied mehr zwischen rein zahngetragenen, gemischt zahn-/implantatgetragenen und rein implantatgetragenen Konstruktionen. Die abnehmbare Teleskopbrücke unterscheidet sich optisch kaum noch von festsitzenden Brücken, gestattet aber eine diesen überlegene Zugänglichkeit für Hygienemaßnahmen. Zudem können bei eintretendem Pfeilerverlust neue Implantate mit einem überschaubaren wirtschaftlichen Aufwand integriert werden. Diese Vorteile führen nach unseren Erfahrungen bei Patienten zu hoher Akzeptanz und Zufriedenheit (Abb. 7a bis c).

Diskussion

Zwei systematische Literaturübersichten[26,47] konnten nur vier klinische Studien über implantatretinierte Doppelkronenversorgungen inkludieren. Es werden für die Implantate Überlebensraten von 95 bis 100 % über 3 bis 10 Jahre angegeben[6,19,30,51]. Allerdings wurden überwiegend Prothesendesigns mit Resilienzteleskopen ohne direkte Implantatabstützung untersucht. Hinzu kommt eine Studie von *Romanos* et al.[43] mit Ergebnissen zur Sofortbelastung von vier Implantaten mittels präfabrizierter Doppelkronen für zahnlose Unterkiefer (122 Patienten, 488 Implantate, Beobachtungsdauer ca. 6,5 Jahre). Für die Implantate resultierten Überlebensraten von 98 % und Erfolgsraten von 94 %. Bei genauer Betrachtung stellt man also fest, dass in zwei Studien[43,51] spezielle Klientelen untersucht wurden (chirurgisch rekonstruierte Tumorpatienten bzw. Sofortbelastungsprotokoll) und drei weitere Studien[6,19,30] Resilienzteleskope ohne ossäre Abstützung betrafen.

Eine prospektive Studie von *Krennmair* et al.[29], die einen 3-jährigen Beobachtungszeitraum abdeckt, bezieht sich auf rein implantatgestützte Doppelkronen. Hier wurden nach 3 Jahren eine Überlebens- und eine Erfolgsrate von 100 % für 22 teleskop- sowie 23 stegverankerte Prothesen evaluiert. Der prothetische Er-

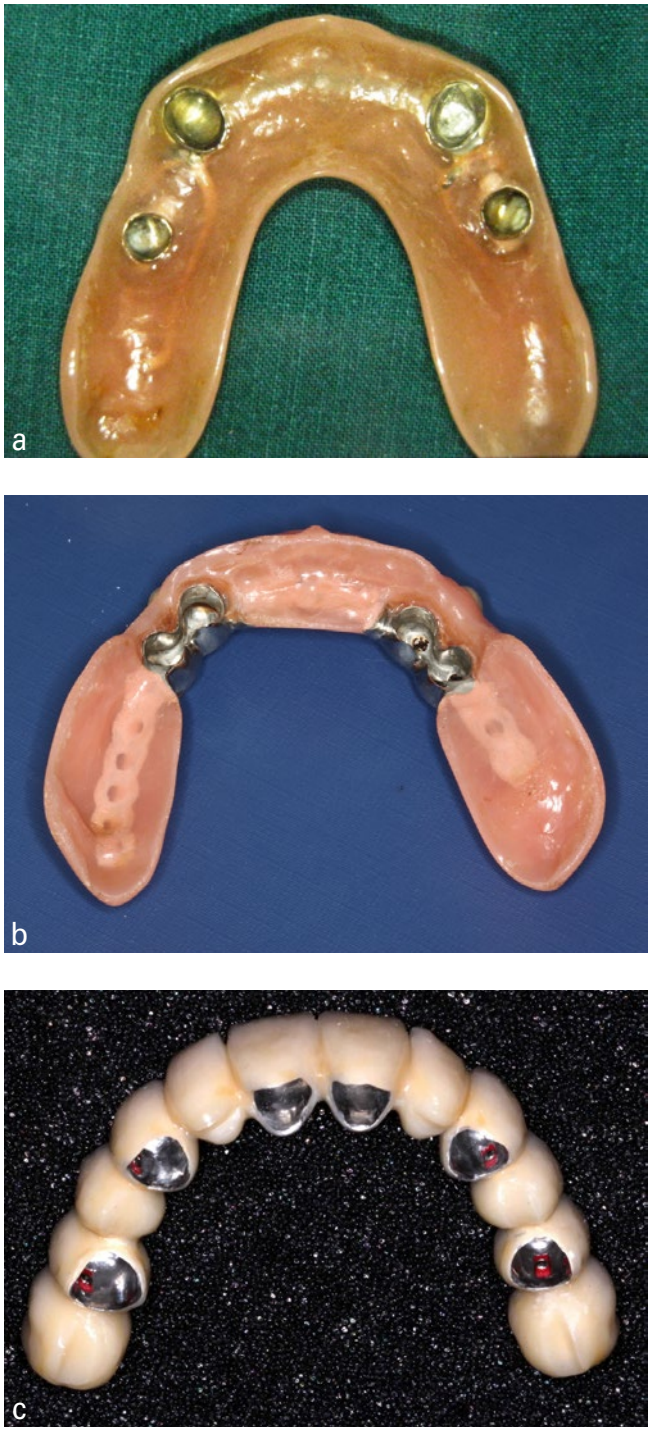

Abb. 7a bis c Reduktion der Prothesenbasis und Öffnung der periimplantären Strukturen. Anfangs vollständige Abdeckung (a), später partielle Abdeckung (b), heute – falls möglich – Brückencharakter ohne jegliche Abdeckung (c)

haltungsaufwand betrug 0,41 Behandlungen pro Patient und Jahr (B/P/J) (Steg) bzw. 0,45 B/P/J (Teleskop).

20 im Oberkiefer zahnlose Patienten wurden mit je vier Implantaten und einer rein implantatgestützten gaumenfreien Teleskopversorgung rekonstruiert[15]. Nach durchschnittlich 5,6 Jahren unter systematischer unterstützender postimplantologischer Therapie wurde eine kumulative Überlebensrate von 100 % der Prothesen und 99 % der Implantate gefunden. Zwei Raucher mit acht Implantaten (10 %) zeigten eine Periimplantitis, der technische Erhaltungsaufwand betrug 0,22 B/P/J.

Zou et al.[57] verglichen über 3 Jahre je zehn im Oberkiefer zahnlose Patienten, deren Prothesen mit Steg-, Teleskop- oder Locatorelementen auf je vier Implantaten retiniert waren. Es resultierten Überlebensraten von 100 % für Implantate und Prothesen. Signifikante Unterschiede in parodontalen oder technischen Kategorien wurden nicht festgestellt. Die technische Komplikationsrate lag zwischen 0,13 und 0,27 B/P/J.

Frisch et al.[13] untersuchten 27 Patienten mit 108 Implantaten nach durchschnittlich 8,3 Jahren. Alle Patienten trugen rein implantatgestützte teleskopverankerte EST-Konstruktionen auf je vier Implantaten im zahnlosen Unterkiefer und befanden sich in einer systematischen unterstützenden postimplantologischen Therapie. Es ergaben sich eine kumulative Überlebensrate der Prothesen von 100 % und der Implantate von 98 % sowie eine Periimplantitisrate von 4 % der Implantate (11 % der Patienten). Kleinere technische Korrekturen (z. B. Abutmentlockerung, Schraubenlockerung, Kunststofffraktur oder Unterfütterung) wurden mit einer Häufigkeit von 0,13 B/P/J nötig.

Insgesamt lässt sich feststellen, dass die Datenlage nach wie vor unzureichend ist und dass systematische Langzeitdaten zu rein implantatgestützten Versorgungen bisher kaum existieren.

Während es für die implantatprothetische Rehabilitation zahnloser Kiefer sowohl festsitzende als auch herausnehmbare Therapiekonzepte mit wissenschaftlicher Datenbasis gibt, ist dies für restbezahnte Kiefer kaum der Fall. Obwohl zahn-/implantatgestützte Brü-

cken im teilbezahnten Gebiss als relativ gut untersucht gelten dürfen[31,37,38,41], sind kaum evidenzbasierte Daten zu zahn-/implantatgestützten Prothesen verfügbar[21,22]. Zwei systematische Übersichtsarbeiten[26,47] konnten keine Studien zum restbezahnten Unterkiefer finden und nur eine einzige Untersuchung zum Oberkiefer inkludieren[28]. Hier wurden 22 Patienten mit 60 Implantaten und 48 Zähnen im Oberkiefer über 3,2 Jahre ausgewertet. Es resultierten Überlebensraten von 100 % für Implantate und Zähne sowie eine Inzidenz von 5 % für Schraubenlockerungen.

Später untersuchten *Bernhart* et al.[2] über 2 Jahre 16 restbezahnte Patienten (14 Oberkiefer, 2 Unterkiefer) mit zahn-/implantatgestützten Doppelkronenkonstruktionen auf 40 Implantaten und 44 Zähnen. Sie fanden eine Überlebens- und eine Erfolgsraten von 100 % für Zähne und Prothesen sowie drei technische Komplikationen.

Schwarz et al.[44] berichteten über implantatgestützte Doppelkronenprothesen nach 3,4 Jahren. Es waren 36 Teilprothesen (24 Oberkiefer, 12 Unterkiefer) auf 80 Implantaten und 102 Zähnen eingeschlossen. Während sich für die Prothesen eine Überlebensrate von 100 % ergab, wurden für die Implantate geschätzte kumulative Überlebensraten von 93 % nach 3 Jahren und von 83 % nach 5 Jahren berechnet. Technische Komplikationen (n = 36) wurden mit einer Häufigkeit von etwa 0,35 B/P/J angegeben.

Rinke et al.[42] untersuchten 14 Patienten mit ein bis drei Restzähnen im Unterkiefer, die ein bis drei Implantate an strategischer Position zur Unterstützung zahn-/implantatgetragener Prothesen (EST mit MD) bekommen hatten. Nach einer mittleren Funktionsdauer von 6 Jahren wurden Überlebensraten von 100 % für Implantate und Prothesen sowie von 85 % für die einbezogenen Zähne festgestellt. Ein Implantat zeigte eine Periimplantitis (4 %), und technische Komplikationen (Schraubenlockerung, Kunststofffraktur, Unterfütterung) traten mit einer Häufigkeit von 0,086 B/P/J auf. Die 85%ige Überlebensrate für Zähne lag im unteren Bereich dessen, was auch für rein zahngestützte Doppelkronenversorgungen festgestellt wurde[47].

Frisch et al.[14] untersuchten 23 Nichtraucher über 6 Jahre, welche im restbezahnten Oberkiefer ebenfalls mit EST/MD-Konstruktionen auf 60 Implantaten und 66 Zähnen versorgt worden waren. Es resultierten eine Prothesenüberlebensrate von 100 %, eine Implantatüberlebensrate von 98 % und eine Zahnüberlebensrate von 86 %. Weitere Fälle von Periimplantitis wurden nicht festgestellt, und es ergab sich ein technischer Erhaltungsaufwand von 0,128 B/P/J. Die Relevanz klinischer Studien mit längeren Beobachtungsdauern wird durch die Tatsache verdeutlicht, dass die beobachteten Zahnverluste erst nach durchschnittlich 5,6 Jahren festzustellen waren (Abb. 8a und b).

Parodontal gesunde und technisch belastbare Restzähne in weitgehend zahnlosen Kiefern sind nur schwer in bestehende implantatprothetische Rehabilitationskonzepte auf der Basis herausnehmbarer Versorgungen zu integrieren. Sie eignen sich weder für Kugelkopf-, Magnet- oder Locatorattachments, noch konnten sie in die bei zahnlosen Kiefern meist verwandten Stegkonstruktionen erfolgreich eingearbeitet werden. Im Gegensatz hierzu erwiesen sie sich als sehr geeignet, um in Restaurationskonzepte auf der Basis implantatgestützter Doppelkronen erfolgreich integriert werden zu können. Eine Konstruktionsalternative (Einbau von Kugelankern auf strategisch platzierten Implantaten in bestehende Teleskopprothesen) wurde jüngst von *Wolfart* et al.[56] beschrieben. Bezüglich der strategischen Positionierung von Implantaten empfehlen wir, pro Kieferseite mindestens zwei belastbare Einheiten (natürliche Zähne oder Implantate) anzustreben (Abb. 8c). Wurzelkanalbehandelte Zähne mit hoher Biegebelastung sollten vermieden oder durch Implantate entlastet werden.

Zusammenfassend kann festgestellt werden, dass sich doppelkronenverankerte (insbesondere teleskopierende EST/MD-) Konstruktionen für die herausnehmbare Implantatversorgung restbezahnter Kiefer klinisch sehr gut bewährt haben. Sie können aus unserer Sicht nach über 20-jähriger Erfahrung uneingeschränkt für die praktische Anwendung empfohlen werden, auch wenn die wissenschaftliche Datenlage noch einer weiteren Verbesserung bedarf.

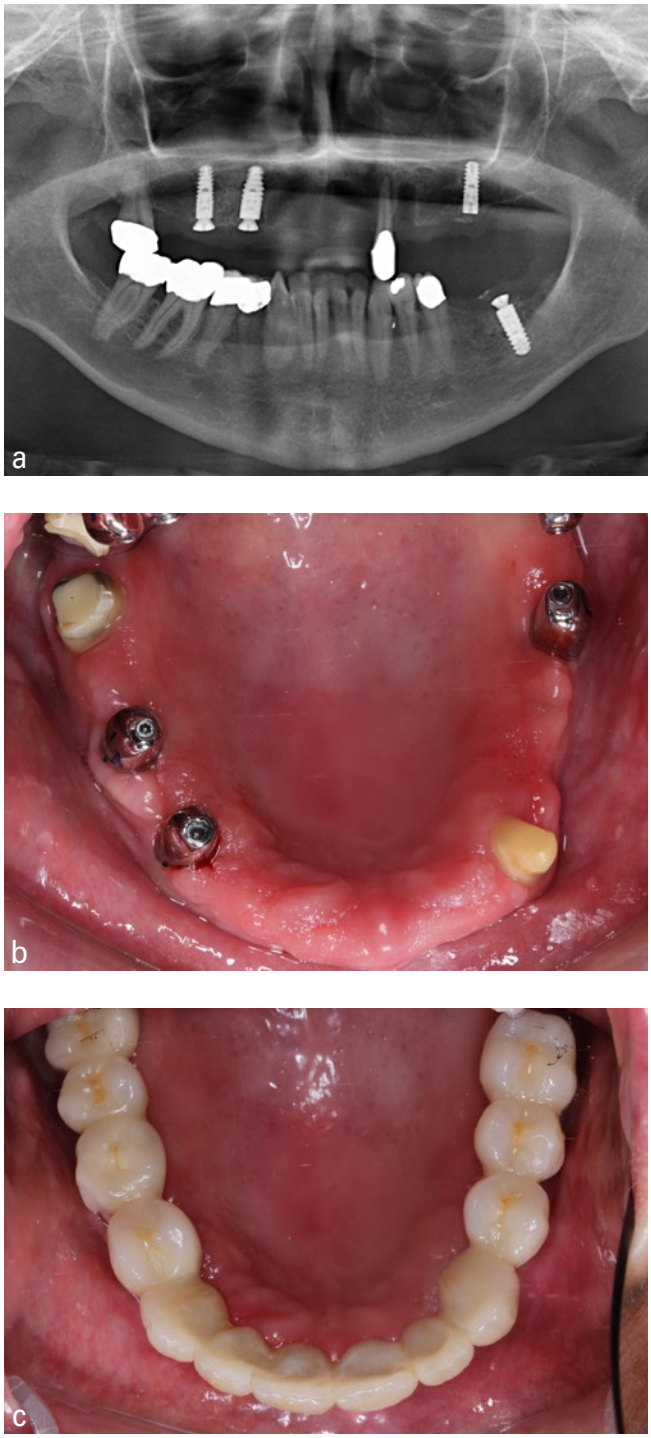

Abb. 8a bis c Beispielfall für zahn-/implantatgetragene Teleskopversorgung im Oberkiefer: Panoramaschichtaufnahme vor prothetischer Versorgung (a) sowie Aufsichten auf die Pfeiler (b) und die eingegliederte EST/MD-Konstruktion (c)

Fazit

Moderne Implantatsysteme mit belastbarer Verbindungsgeometrie zwischen Implantat und Aufbau erlauben eine auch langfristig erfolgreiche Konstruktion implantatgestützter Einzelteleskopkronen. Dies erweitert die planerischen Möglichkeiten für die Versorgung restbezahnter oder zahnloser Patienten ganz erheblich, da so Implantate strategisch in die Kieferabschnitte platziert werden können, in denen sie prothetisch benötigt werden. Zudem können implantatgestützte Verankerungen in vorhandene Teilprothesen eingearbeitet werden. Moderne Labortechniken wie z. B. die EST/MD-Technik erlauben grazile herausnehmbare Zahnersatzversorgungen mit reduzierten Gerüsten. Transversale Verbinder oder Sublingualbügel werden so meist überflüssig, und die anatomische Positionierung der Implantatpfeiler kann sich sehr weitgehend nach dem vorhandenen Knochenangebot richten. Dies führte bei uns zu einer deutlichen Reduktion in der Indikationsstellung belastender knochenbegleitchirurgischer Eingriffe (z. B. Sinuslift, Knochentransplantationen). Die klinischen Langzeitergebnisse derartiger Versorgungsformen erwiesen sich gegenüber den klassischen Stegen oder Einzelattachments als mindestens gleichwertig. In allen unseren Untersuchungen fielen die relativ geringen Inzidenzen technischer Komplikationen auf.

Nach erfolgter Eingliederung implantatprothetischer Restaurationen empfiehlt es sich, Basisröntgenbilder anzufertigen und eine initiale Hygieneeinweisung durchzuführen. Eine systematische unterstützende postimplantologische Erhaltungstherapie (UIT) muss – analog der unterstützenden Parodontaltherapie (UPT) nach abgeschlossener Parodontalbehandlung – als Conditio sine qua non angesehen werden. Bei adäquater Patientencompliance ist auch langfristig nur mit geringen Raten biologischer periimplantärer Komplikationen (Periimplantitis) zu rechnen. Die Option der Einbeziehung natürlicher Zähne mittels Teleskopen in beliebigem Umfang kann als großer Vorteil dieser Versorgungsform gewertet werden. Von dem strategischen Zusatzimplantat oder

auch dem „Reparaturimplantat" nach Verlust natürlicher Pfeiler über gemischt geplante Abstützungen bis hin zur Einbeziehung einzelner Restzähne bieten implantatgestützte Teleskope weitgehende planerische Möglichkeiten.

Danksagung

Für die langjährige Begleitung bei der Weiterentwicklung des vorgestellten Therapiekonzeptes möchte ich mich bei Prof. Dr. *K. M. Lehmann*, Marburg, und bei Prof. Dr. *H.-J. Wenz*, Kiel, bedanken, bei Letzterem zusätzlich für die Überlassung einer Grafik zur MD. Ferner bedanke ich mich bei ZTM *G. Feldesz*, Kassel, und bei ZTM *V. Butterweck-Kranz*, Hofgeismar, für die Herstellung der zahntechnischen Arbeiten und für die Unterstützung bei der zahntechnischen Weiterentwicklung.

Literatur

1. Attar NJ, Zarb GA. Long-term treatment outcomes in edentulous patients with implant-fixed prostheses: the Toronto study. Int J Prosthodont 2004;17:417-424.
2. Bernhart G, Koob A, Schmitter M, Gabbert O, Stober T, Rammelsberg P. Clinical success of implant-supported and tooth-implant-supported double crown-retained dentures. Clin Oral Investig 2012;16:1031-1037.
3. Besimo C, Graber G, Schaffner T. Hybridprothetische implantatgetragene Suprakonstruktionen im zahnlosen Unterkiefer. Zahnärztl Welt 1991;100:70-76.
4. Bressan E, Tomasi C, Stellini E, Sivolella S, Favero G, Berglundh T. Implant-supported mandibular overdentures: a cross-sectional study. Clin Oral Implants Res 2012;23:814-819.
5. Callan DP, Cobb CM. Excess cement and peri-implant disease. J Implant Adv Clin Dent 2009;1:61-68.
6. Eitner S, Schlegel A, Emeka N, Holst S, Will J, Hamel J. Comparing bar and double-crown attachments in implant-retained prosthetic reconstruction: a follow-up investigation. Clin Oral Implants Res 2008;19:530-537.
7. ELsyad MA. Prosthetic aspects and patient satisfaction with resilient liner and clip attachments for bar- and implant-retained mandibular overdentures: a 3-year randomized clinical study. Int J Prosthodont 2012;25:148-156.
8. Feine JS, Carlsson GE, Awad MA et al. The McGill consensus statement on overdentures. Mandibular two-implant overdentures as first choice standard of care for edentulous patients. Montreal, Quebec, May 24-25, 2002. Int J Oral Maxillofac Implants 2002;17:601-602.
9. Feldesz G. Teleskopierende Rekonstruktionen in der Einstückguss-Sekundärtechnik. Dent Labor 1995;43:1625-1632.
10. Frisch E. Implantatgestützte teleskopierende Versorgung von Kiefern mit reduziertem Restzahnbestand. Zahnärztl Welt 1993;102:396-398.
11. Frisch E. Die implantatgetragene teleskopierende Brücke. Quintessenz 2000;51:785-792.
12. Frisch E, Pehrsson K, Jacobs HG. Die implantatprothetische Versorgung des zahnlosen Unterkiefers mittels teleskopierender Konstruktionen – Erfahrungen nach 3 Jahren. Z Zahnärztl Implantol 1995;11:63-67.
13. Frisch E, Ratka-Krüger P, Lehmann KM. Implantatgestützter doppelkronenverankerter Zahnersatz im zahnlosen Unterkiefer: Ergebnisse einer retrospektiven 8-Jahres-Studie. Z Zahnärztl Implantol 2014;30:113-127.
14. Frisch E, Ratka-Krüger P, Wenz HJ. Unsplinted implants and teeth supporting maxillary removable partial dentures retained by telescopic crowns: a retrospective study with >6 years of follow-up. Clin Oral Implants Res 2014 Apr 16 [Epub ahead of print].
15. Frisch E, Ziebolz D, Ratka-Krüger P, Rinke S. Double crown-retained maxillary overdentures: 5-year follow-up. Clin Implant Dent Relat Res 2013 May 16 [Epub ahead of print].
16. Frisch E, Ziebolz D, Ratka-Krüger P, Rinke S. A new technique for retaining double crowns on implants: via custom-positioned vertical screws. Int J Prosthodont 2014 [paper accepted].
17. Frisch E, Ziebolz D, Rinke S. Long-term results of implant-supported over-dentures retained by double crowns: a practice-based retrospective study after minimally 10 years follow-up. Clin Oral Implants Res 2013;24:1281-1287.
18. Heckmann S, Farmand M, Wahl G. Erste Erfahrungen mit Resilienzteleskopen bei der prothetischen Versorgung enossaler Implantate. Z Zahnärztl Implantol 1993;9:188-194.
19. Heckmann SM, Schrott A, Graef F, Wichmann MG, Weber HP. Mandibular two-implant telescopic overdentures. Clin Oral Implants Res 2004;15:560-569.
20. Heners M. Suprakonstruktion auf Implantaten beim zahnlosen Kiefer – Ergebnisse einer Fallkontrollstudie. Dtsch Zahnärztl Z 1986;41:1184-1188.
21. Hug S, Mantokoudis D, Mericske-Stern R. Clinical evaluation of 3 overdenture concepts with tooth roots and implants: 2-year results. Int J Prosthodont 2006;19:236-243.
22. Kaufmann R, Friedli M, Hug S, Mericske-Stern R. Removable dentures with implant support in strategic positions followed for up to 8 years. Int J Prosthodont 2009;22:233-241.
23. Keller U. Die implantatstabilisierte teleskopierende Totalprothese. Z Zahnärztl Implantol 1990;6:30-34.
24. Kiener P, Oetterli M, Mericske E, Mericske-Stern R. Effectiveness of maxillary overdentures supported by implants: maintenance and prosthetic complications. Int J Prosthodont 2001;14:133-140.
25. Klemke J, Walther W, Heners M. Prothetischer Erhaltungsaufwand bei implantatgetragenen Doppelkronenprothesen. Z Zahnärztl Implantol 1996;12:29-34.
26. Koller B, Att W, Strub JR. Survival rates of teeth, implants, and double crown-retained removable dental prostheses: a systematic literature review. Int J Prosthodont 2011;24:109-117.
27. Korsch M, Obst U, Walther W. Cement-associated peri-implantitis: a retrospective clinical observational study of fixed implant-supported restorations using a methacrylate cement. Clin Oral Implants Res 2014;25:797-802.
28. Krennmair G, Krainhöfner M, Waldenberger O, Piehslinger E. Dental implants as strategic supplementary abutments for implant-tooth-sup-

ported telescopic crown-retained maxillary dentures: a retrospective follow-up study for up to 9 years. Int J Prosthodont 2007;20:617-622.
29. Krennmair G, Suto D, Seemann R, Piehslinger E. Removable four implant-supported mandibular overdentures rigidly retained with telescopic crowns or milled bars: a 3-year prospective study. Clin Oral Implants Res 2012;23:481-488.
30. Krennmair G, Weinländer M, Krainhöfner M, Piehslinger E. Implant-supported mandibular overdentures retained with ball or telescopic crown attachments: a 3-year prospective study. Int J Prosthodont 2006;19:164-170.
31. Lang NP, Pjetursson BE, Tan K, Brägger U, Egger M, Zwahlen M. A systematic review of the survival and complication rates of fixed partial dentures (FPDs) after an observation period of at least 5 years. II. Combined tooth – implant-supported FPDs. Clin Oral Implants Res 2004;15:643-653.
32. Lehmann KM, Gente M, Wenz HJ. Konzept zur Versorgung des Lückengebisses mit „doppelkronenverankerten" Teilprothesen. Zahnärztl Welt 1996;105:257-265.
33. Linkevicius T, Puisys A, Vindasiute E, Linkeviciene L, Apse P. Does residual cement around implant-supported restorations cause peri-implant disease? A retrospective case analysis. Clin Oral Implants Res 2012;24:1179-1184.
34. Meijer HJ, Raghoebar GM, Batenburg RH, Visser A, Vissink A. Mandibular overdentures supported by two or four endosseous implants: a 10-year clinical trial. Clin Oral Implants Res 2009;20:722-728.
35. Meissner T, Nitschke I, Becker J. Die Versorgung des Unterkiefers mit implantatgetragenen Doppelkronenprothesen. Dtsch Zahnärztl Z 1994:49:51-53.
36. Naert I, Gizani S, Vuylsteke M, van Steenberghe D. A 5-year prospective randomized clinical trial on the influence of splinted and unsplinted oral implants retaining a mandibular overdenture: prosthetic aspects and patient satisfaction. J Oral Rehabil 1999;26:195-202.
37. Nickenig HJ, Schäfer C, Spiekermann H. Survival and complication rates of combined tooth-implant-supported fixed partial dentures. Clin Oral Implants Res 2006;17:506-511.
38. Nickenig HJ, Spiekermann H, Wichmann M, Andreas SK, Eitner S. Survival and complication rates of combined tooth-implant-supported fixed and removable partial dentures. Int J Prosthodont 2008;21:131-137.
39. O'Brian WJ. Dental materials and their selection. Chicago: Quintessence, 1997.
40. Payne AG, Solomons YF, Tawse-Smith A, Lownie JF. Inter-abutment and peri-abutment mucosal enlargement with mandibular implant overdentures. Clin Oral Implants Res 2001;12:179-187.
41. Pjetursson BE, Lang NP. Prosthetic treatment planning on the basis of scientific evidence. J Oral Rehabil 2008;35(Suppl 1):72-79.
42. Rinke S, Ziebolz D, Ratka-Krüger P, Frisch E. Clinical outcome of double crown-retained mandibular removable dentures supported by a combination of residual teeth and strategic implants. J Prosthodont 2014 Sep 14 [Epub ahead of print].
43. Romanos GE, May S, May D. Immediate loading of tooth-implant-supported telescopic mandibular prostheses. Int J Oral Maxillofac Implants 2012;27:1534-1540.
44. Schwarz S, Bernhart G, Hassel AJ, Rammelsberg P. Survival of double-crown-retained dentures either tooth-implant or solely implant-supported: an 8-year retrospective study. Clin Implant Dent Relat Res 2014;16:618-625.
45. Shapoff CA, Lahey BJ. Crestal bone loss and the consequences of retained excess cement around dental implants. Compend Contin Educ Dent 2012;33;94-96,98-101;quiz 102,112.
46. Theoharidou A, Petridis HP, Tzannas K, Garefis P. Abutment screw loosening in single-implant restorations: a systematic review. Int J Oral Maxillofac Implants 2008;23:681-690.
47. Verma R, Joda T, Brägger U, Wittneben JG. A systematic review of the clinical performance of tooth-retained and implant-retained double crown prostheses with a follow-up of ≥ 3 years. J Prosthodont 2013;22:2-12.
48. Weber HP, Kim DM, Ng MW, Hwang JW, Fiorellini JP. Peri-implant soft-tissue health surrounding cement- and screw-retained implant restorations: a multi-center, 3-year prospective study. Clin Oral Implants Res 2006;17:375-379.
49. Weigl P, Hahn L, Lauer HC. Advanced biomaterials used for a new telescopic retainer for removable dentures. J Biomed Mater Res 2000;53:320-336.
50. Weigl P, Hauptmann J, Lauer HC. Vorteile und Wirkungsweise eines biokompatiblen neuen Halteelements: vollkeramische Primärkrone, kombiniert mit metallischer Sekundärkrone. Quintessenz Zahntech 1996;22:507-525.
51. Weischer T, Mohr C. Implant-supported mandibular telescopic prostheses in oral cancer patients: an up to 9-year retrospective study. Int J Prosthodont 2001;14:329-334.
52. Wenz HJ, Hertrampf K, Lehmann KM. Clinical longevity of removable partial dentures retained by telescopic crowns: outcome of the double crown with clearance fit. Int J Prosthodont 2001;14:207-213.
53. Wenz H-J, Kern M. Langzeitbewährung von Doppelkronen. Quintessenz Zahntech 2007;33:1482-1494.
54. Wenz HJ, Lehmann KM. A telescopic crown concept for the restoration of the partially edentulous arch: the Marburg double crown system. Int J Prosthodont 1998;11:541-550.
55. Wismeyer D, van Waas MA, Vermeeren JI. Overdentures supported by ITI implants: a 6.5-year evaluation of patient satisfaction and prosthetic aftercare. Int J Oral Maxillofac Implants 1995;10:744-749.
56. Wolfart S Hilgers RD, Wolfart M, Kern M. Implant placement under existing removable dental prostheses and its effect on oral health-related quality of life. Clin Oral Implants Res 2013;24:1354-1359.
57. Zou D, Wu Y, Huang W, Wang F, Wang S, Zhang Z, Zhang Z. Teleskopkronen, Stege und Locator-Verbindungen bei herausnehmbaren, auf vier Implantaten gelagerten Oberkieferdeckprothesen – Eine prospektive klinische 3-Jahres-Studie. Quintessenz 2014;65:439-451.